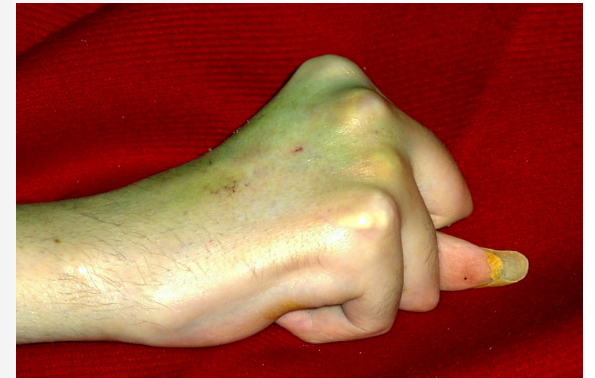

« MFM main »

et

DMD adulte

Réflexions – questions...



POURQUOI ?

DMD adulte :


Seule possibilité motrice fonctionnellement utile =
petits mouvements des doigts
petits mouvements coudes et poignets

DONC

peu d'intérêt MFM complète

peu d'intérêt D3 complet (1 item pied)

Score de Brooke 5 ou 6 : PEU discriminant



6 items « MFM main »

POPULATION 37 DMD

Informel, rétrospectif, imparfait (*balle*) ...

Âge moyen = 24 ans (16 à 34)

MFM : 0 à 15 (*intérêt du % ??*)

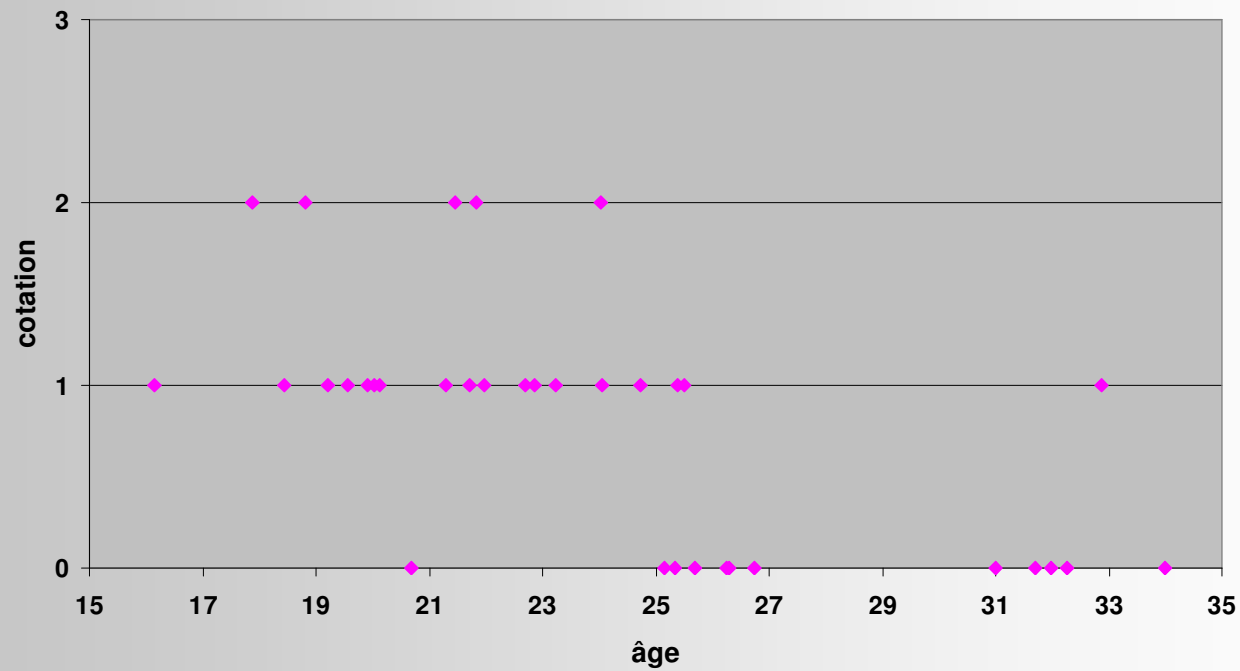
faite de main que veut le patient pour chaque item

17 = ramasser pièces

1 = 1 à 5 pièces

2 = 6 à 9 pièces

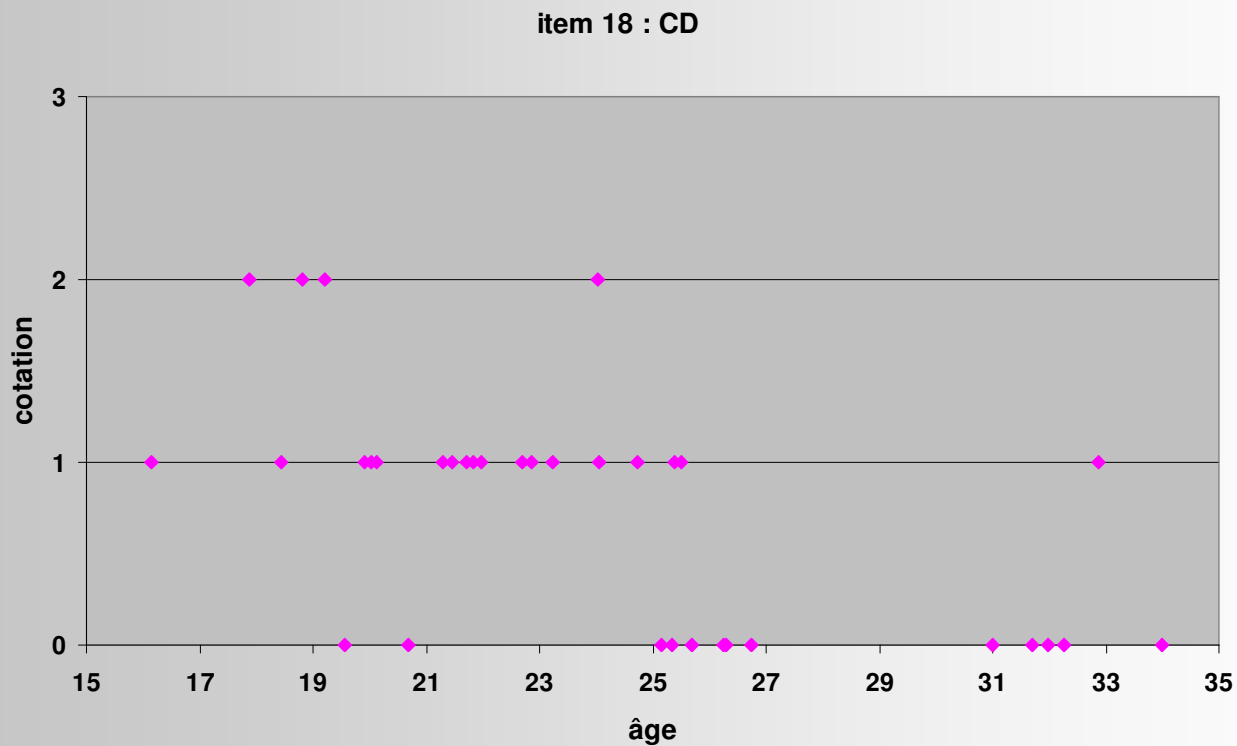
item 17 : pièces



18 = faire le tour d'un CD

1 = tour petit cercle

2 = tour complet avec compensation ou difficulté
(svt : main en appui)

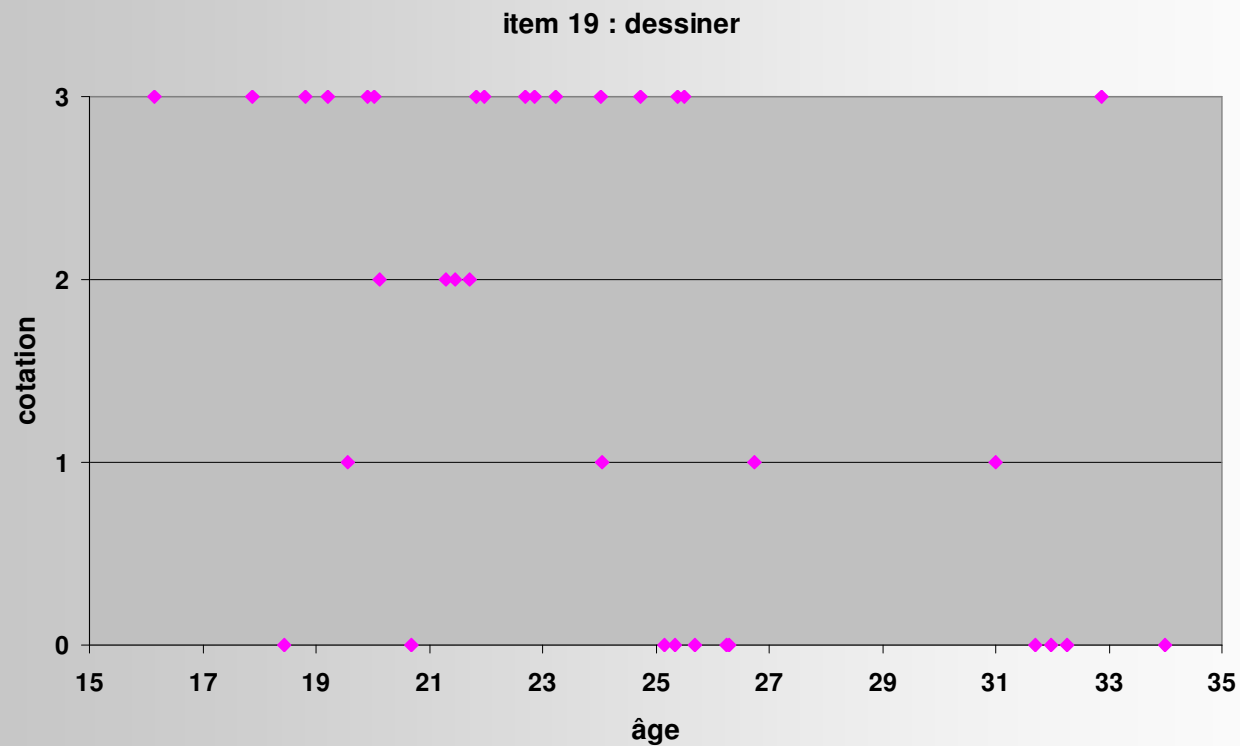


19 = dessiner des boucles

1 = trace écrite

2 = au moins 1 boucle

(difficultés à ramasser crayon à 1 main)

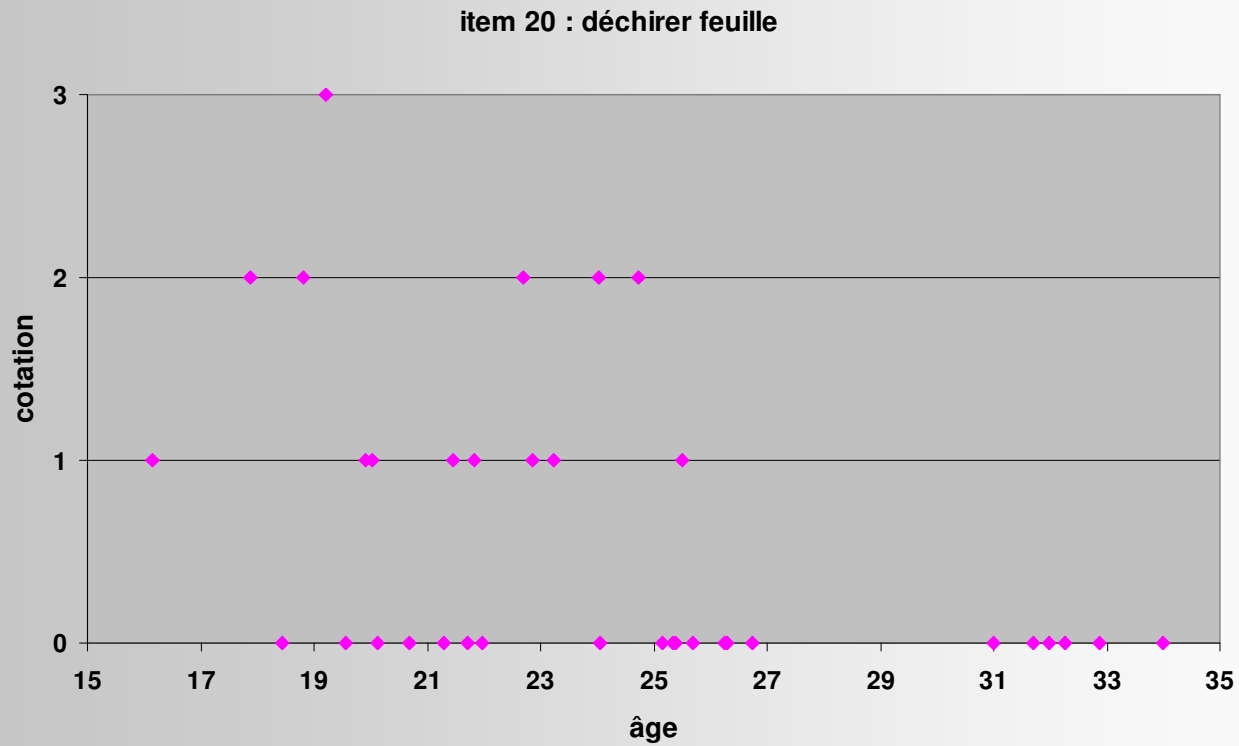


20 = déchirer une feuille

1 = déchire feuille non pliée

2 = déchire feuille pliée en 2

Difficile ++

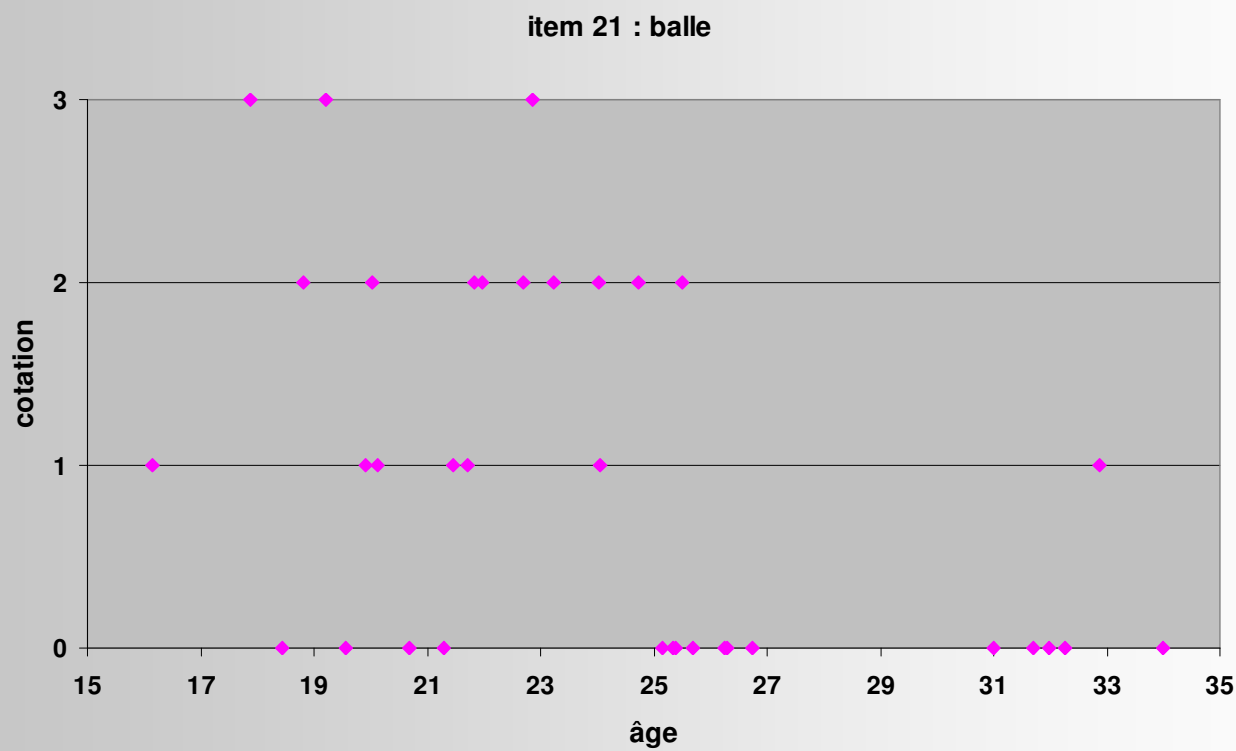


21 = retourner balle de tennis

1 = soulève mais retourne pas

2 = prend balle puis retourne incomplètement ou
avec compensation

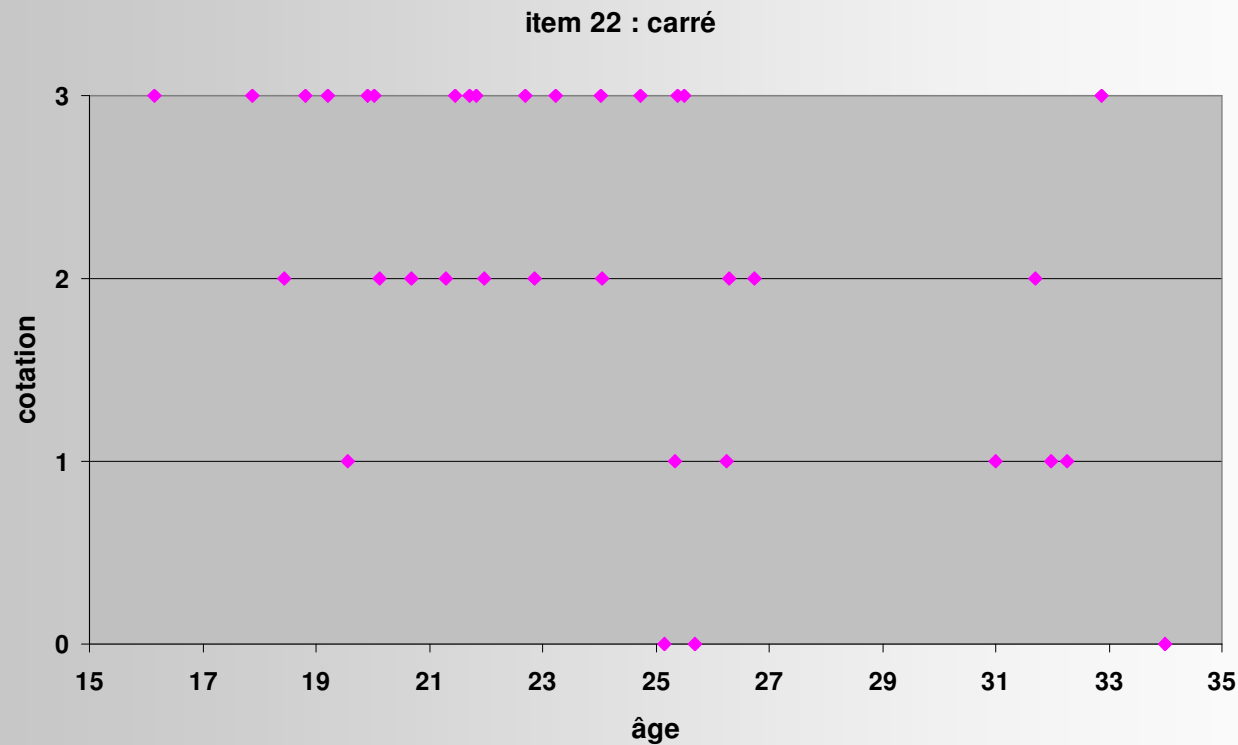
ATTENTION : svt tourne en appui sur bord cubital de main : (0 ?)



22 = pose doigt sur petits carrés

1 = peut pas soulever doigt, fait glisser sur au moins 1 case

2 = soulève doigt et pose sans précision sur 1 à 8 cases



Rapide (5 à 10 mn)

Facile même si très dépendant et ventilé sur trachéo :

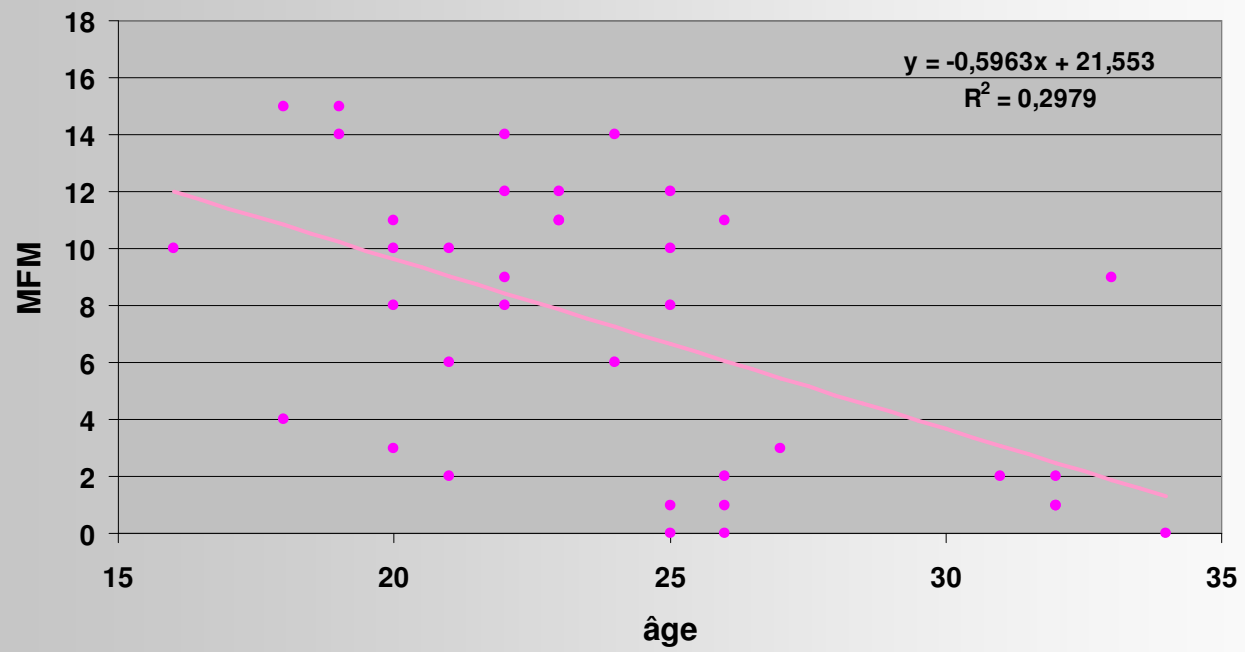
**sujet dans son FRE, table de chambre à hauteur
accoudoirs (OK ?)**

faut avoir FRE !!

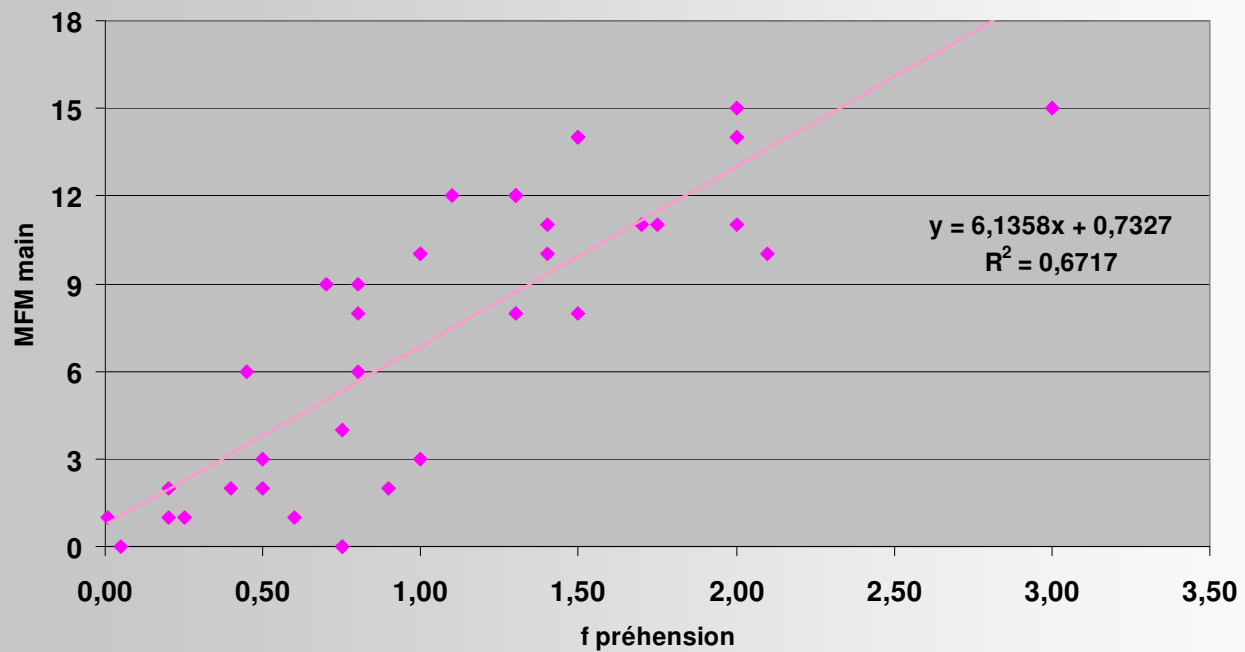
RESULTAT : 0 à 18 => discriminant

Donc intérêt ++ pour suivi thérapeutique (corticoïdes)

MFM main - âge

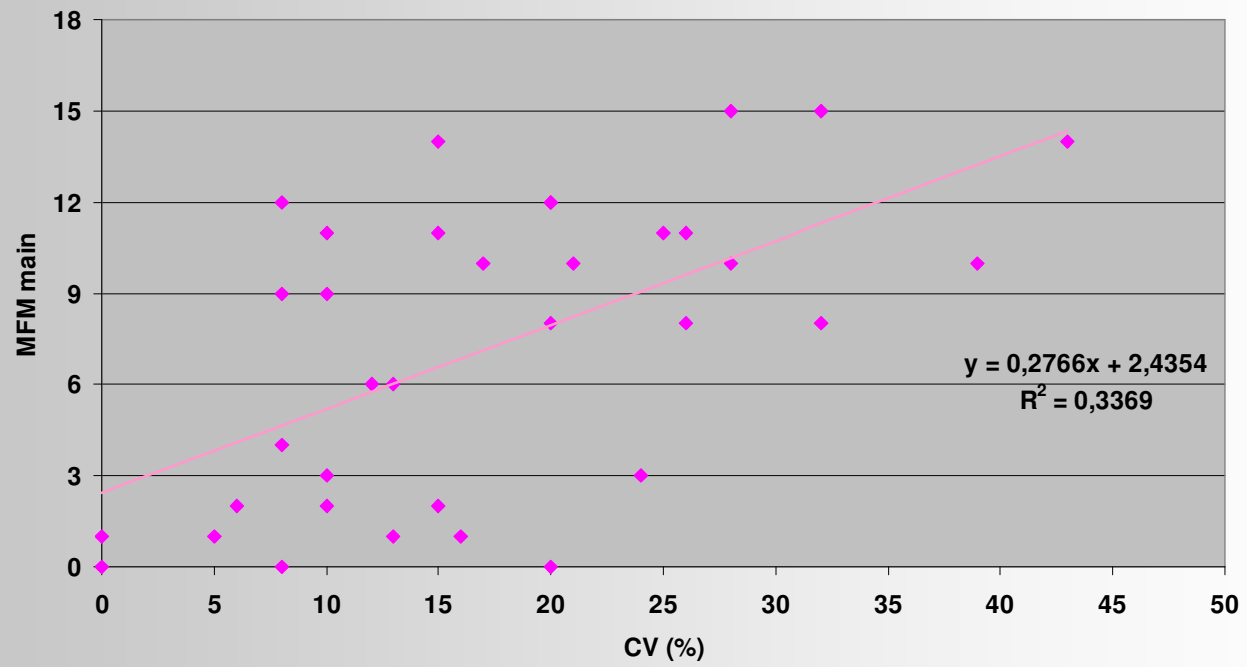


MFM main - F préhension



Force préhension : du meilleur côté

MFM main - CV



QUESTIONS

Intérêt de reprendre ce travail ?

Intérêt pour suivi thérapeutique

OUI

*5 patients : aggravation avec temps
sauf celui sous Cortancyl (10 => 11)*

Intérêt de séparer MFM main dominante / non dominante ??